

Luxation Sous-Conjonctivale du Cristallin*

G. CHAMS¹ et G. SADOUGHI²

Dans ces quinze dernières années, nous avons pu constater dans notre service cent cas de luxations traumatiques du cristallin en dehors, dans la chambre antérieure, ou bien dans le vitré. Parmi ces observations, il y a eu cinq cas de luxation sous-conjonctivale du cristallin nous paraissant intéressants. Elles sont toujours précédées d'un traumatisme violent à la base d'une plaie du limbe ou de la sclérotique. Le cristallin, entouré ou non d'un hématome, vient alors soulever la conjonctive généralement dans sa partie supéro-interne.

Cas 1.

Zahra, jeune femme de 25 ans, fut blessée à l'œil droit en se frappant la tête contre le robinet de la toilette. Le soir, elle fut hospitalisée dans notre service où l'on a trouvé à l'œil gauche une vision normale et à l'œil droit un hématome très marqué dans la partie interne de la paupière supérieure. Grâce à l'écarteur de Desmarre, nous avons pu examiner le globe et y trouver sous la conjonctive un gros hématome du côté nasal et dans la chambre antérieure une hémorragie qui

*) Travail de la Clinique Ophtalmologique de la Faculté de Médecine de Téhéran.

1) Professeur de Clinique Ophtalmologique à la Faculté de Médecine de Téhéran.

2) Professeur agrégé à la Faculté de Médecine de Téhéran.

masquait l'iris. Nous avons prescrit de la pillocarpine, de la pénicilline et des vitamines K et C.

Quinze jours plus tard, le biomicroscope nous a permis de voir nettement une déchirure sclérale paralimbique de 9^h à 12^h par où étaient herniées les masses iriennes. Dans la partie supéro-interne de l'œil, il y avait une masse arrondie qui présentait tous les caractères d'un cristallin (Planche I, Fig. 1). La cornée était tout-à-fait transparente. Absence de l'iris entre 9^h et 10^h. Le cristallin n'était pas à sa place normale; et le corps vitré venait entrer dans la chambre antérieure. Pas de lésion au fond de l'œil. L'œil avec une sphère de + 10^d avait une vision de 1/10.

Vingt jours après l'accident, une incision conjonctivale fut pratiquée au niveau de la déchirure sclérale, ainsi qu'une excision de l'iris, extraction du cristallin et suture sclérale.

La malade a quitté l'hôpital ayant à cet œil une vision de 1/30 à l'aide d'une sphère de + 10^d.

Cas 2.

Homayoun, jeune femme de 25 ans, habitant de Ghazvine, fut hospitalisée dans notre service le 21 Janvier 1957 parce qu'elle n'avait aucune vision à l'œil gauche. À cet œil, elle portait de plus un leucome adhérent et une hypotonie à la suite d'une maladie infectieuse à l'âge de trois ans. Aussitôt après avoir reçu un coup de baton à l'œil droit, elle est devenue aveugle de cet œil pendant vingt jours mais traitée dans sa ville par un médecin de quartier, elle a regagné progressivement sa vision, qui atteint déjà, avec une lentille convexe de 10^d, jusqu'à 7/10.

A l'examen, la cornée est transparente, l'iris est absent de 9^h à 1^h; le cristallin n'existant pas à sa place, le corps vitré est entré dans la chambre antérieure. De 10^h, à 1^h, se trouve une déchirure limbique, par où font hernie des masses iriennes. Le cristallin se voit très nettement dans la région supéro-interne de l'œil (Planche I, Fig. 2).

Pour extraction du cristallin, on a fait une incision conjonctivale

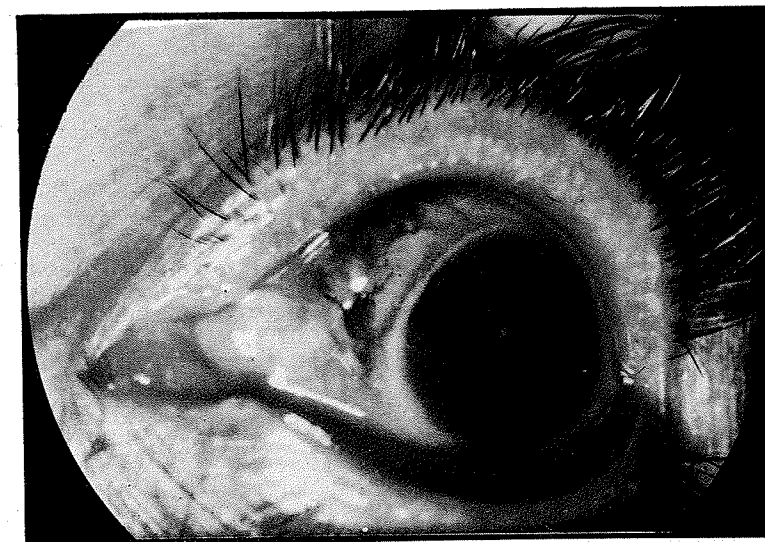


Fig. 1

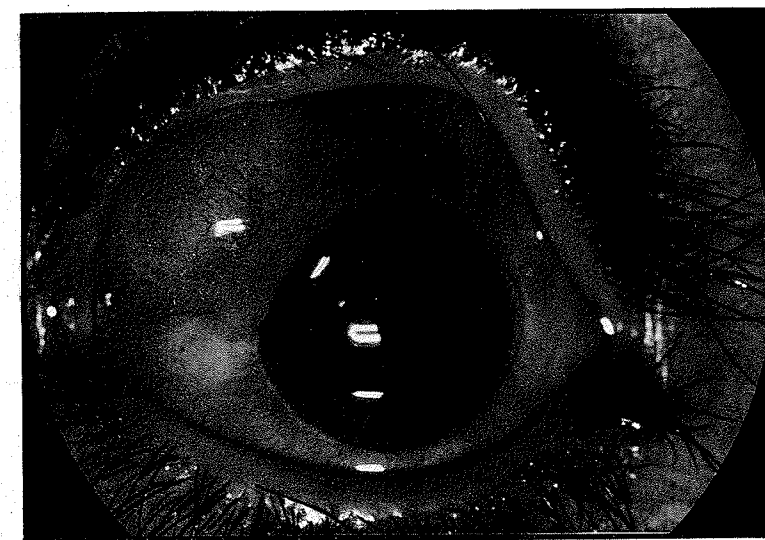


Fig. 2

au niveau de la déchirure sclérale, une excision de l'iris et une suture sclérale. La suite de cette opération était satisfaisante, et la malade a quitté l'hôpital avec une vision de 7/10 à l'aide d'une sphère de +10^d.

Cas 3.

Ali-Reza, jeune homme de 22 ans, nous a consulté le 20 Avril 1953 pour une baisse de la vision de l'œil gauche survenant après un coup de baton reçu à cet œil le 3 Février 1953 à Tabriz (Tauriz), où il est alors hospitalisé à l'Hôpital de Tabriz. On a trouvé une hémorragie sous la paupière, sous la conjonctive et dans la chambre antérieure, de sorte qu'il était impossible de voir l'iris et le fond d'œil. Grâce à leurs soins, les hématomes ont disparu, mais la perte de la vision subsistait encore jusqu'à ce qu'il entrât dans notre service deux mois et demi après l'accident.

La vision de l'œil droit était normale. A l'œil gauche, avec la biomicroscopie, la cornée est transparente; de 12^h,5 à 4^h, on ne trouve pas l'iris, sur lequel il y a d'ailleurs des dépôts et une néoformation membraneuse. On peut à peine voir le fond d'œil à travers un trou sur la partie supéro-interne de l'œil. La déchirure sclérale est entre 1^h et 3^h. On voit aisément le cristallin venir se cacher sous la conjonctive dans la partie supéro-interne de l'œil (Planche II, Fig. 1).

Pratiquant une incision sur la conjonctive, nous avons enlevé le cristallin sans aucune manipulation du globe. Le malade est sorti de l'hôpital avec une vision de 1/50 à l'aide d'une sphère de + 10^d.

Cas 4.

Ali, homme de 30 ans, nous est envoyé par le Service de Chirurgie de la Faculté de Médecine de Téhéran le 22 Janvier 1954 pour subir un examen complet de l'œil. On note surtout sur sa fiche de demande un accident de voiture 26 jours auparavant; aussitôt après, il est entré dans un coma qui a duré trois jours. À la jambe droite, il a des fractures au fémur et au tibia.

L'œil droit présente à l'examen une vision normale et une tension

rétinienne égale à 40 mm. de Hg avec la ophtalmodynamomètre de Bailliart. Mais à l'œil gauche, la vision est nulle. À l'examen biomicroscopique, la cornée est transparente, l'iris est absent de 5h à 12h, où il y a au niveau du limbe scléro-cornéen, une déchirure sclérale dont les deux lèvres sont écartées de 2 mm. La conjonctive est saine. Le cristallin a quitté sa place. Les milieux sont troublés par une hémorragie du vitré. À l'angle externe, la conjonctive est bombée par un liquide visqueux et le cristallin s'est parfaitement porté à l'angle externe de l'œil (Planche II, Fig. 2).

Après la guérison complète des fractures qui a duré deux mois, il est transporté à notre service, où nous avons vu les mêmes lésions qu'à la fois précédente; la vision de l'œil gauche était nulle.

À l'opération, nous avons fait une large incision conjonctivale, à travers laquelle le corps vitré, devenu liquide, est sorti. Nous avons pratiqué 5 sutures scléro-sclérale, et une extraction du cristallin par dessous de la conjonctive. Le malade est sorti avec une vision nulle.

Cas 5.

Ébrahim, cultivateur de 42 ans, nous consulta le 20 Août 1945 pour une baisse de la vision à l'œil gauche qui était survenue depuis huit jours. Rien à signaler dans ses antécédents héréditaires, collatéraux et personnels, sauf un traumatisme à l'œil droit par un grand morceau de bois quatre ans plus tôt.

À l'examen, l'œil droit n'a aucune vision. Il y a une déchirure sclérotique de 12h à 6h. L'iris est complètement absent. Les milieux sont tellement troublés que le fond est inéclairable. Le cristallin est luxé sous la conjonctive dans la partie supéro-interne de l'œil, ce qui est survenu aussitôt après le traumatisme, qui a précédé une cécité à l'œil droit.

À l'œil gauche, il y a une iridocyclite et la vision est de 1/10; avec la biomicroscopie, on voit de petits précipités fins et pigmentés sur la face postérieure de la cornée surtout sur le tiers inférieur. L'iris n'est mobile que dans sa moitié supérieure. Il y a un exsudat séreux

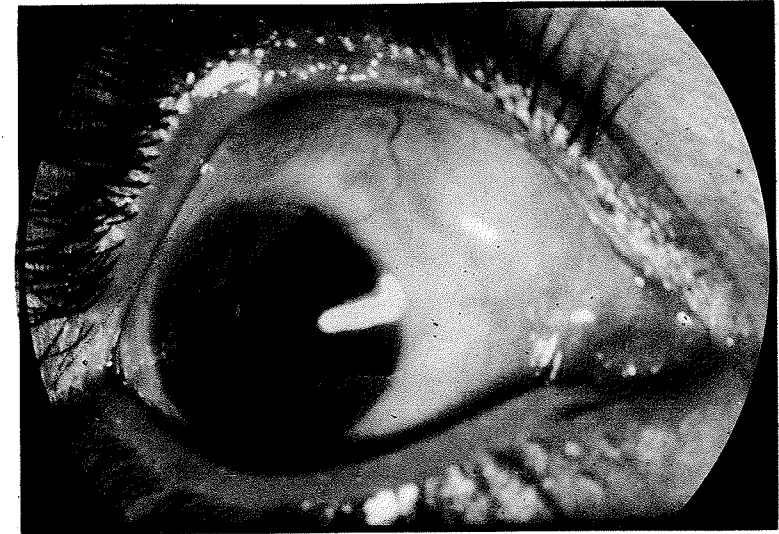


Fig. 1

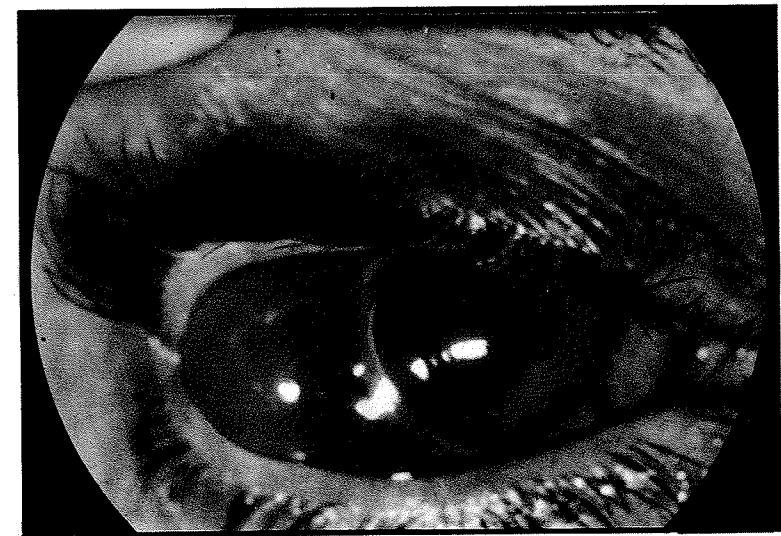


Fig. 2

blanchâtre s'étendant jusqu'à l'aire pupillaire avec synéchie correspondante. Sur le cristoïde antérieure, se trouvent quelques pigments bruns. Le tonus oculaire est normale.

Quant à son étiologie, nous avons fait les recherches suivantes :

- B.W. : négatif.
- Examens pulmonaires : absolument négatifs.
- Tests sanguins et urinaires : négatifs.
- Examens cutanéomuqueux : négatifs.
- Examen des dents : négatif.
- Ganglions lymphatiques : normaux.

Nous nous sommes alors penchés vers une ophtalmie sympathique à la suite d'un traumatisme qui est survenu 4 ans plus tôt ; de plus, une luxation sous-conjonctivale du cristallin à l'œil droit.

Le traitement qui a été pratiqué consiste dans l'énucléation de l'œil droit, du lait intramusculaire tous les trois jours, des injections sous-conjonctivales de l'adrénaline et de l'atropine.

Un mois plus tard, le malade a quitté l'hôpital avec la vision de 1/2, l'iris, complètement mobile, quelques petites taches précipitées sur la capsule antérieure du cristallin.

RÉSUMÉ

Les auteurs ont rapporté cinq cas de la luxation sous-conjonctivale du cristallin.

SUMMARY

The authors have reported five cases of subconjunctival luxation of the crystalline lens.