Acta Medica Iranica, 1958, II, 53-55.

Trois Cas Curieux de Corps Étrangers Extra-Oculaires *

G. CHAMS[1] *et G. SADOUGHI*[2]

Les corps étrangers forment un chapitre très étendu et bien connu de l' ophtalmologie. Chacun de nous en a certainement rencontré de nombreux cas. Nous mêmes en voyons une centaine en moyenne chaque année. Nous avons retenu les observations de trois d'entre eux particulièrement intéressants:

Premier cas.- M. A.A., âgé de 40 ans, employé dans un établissement de bains publics vient nous consulter le 7 janv. 1958 quelques heures après l'accident dont il vient d'être victime. En glissant sur un carrelage humide, il a heurté le rebord de la caisse et accroché dans sa chute le bouton du tiroir(Planche IX, Fig. 1 et 2). Il a perdu connaissance quelques minutes et quand il est revenuà lui, il a constaté qu'il ne voyait plus de l'œil gauche. Travaillant assez loin de la ville, le malade n'a pu nous consulter que plusieurs heures après.

Malgré un œdème important de la conjonctive et des paupières, on distingue la partie excavée d'un bouton brun de matière caoutchoutée, de la grosseur d'une pièce de monnaie, recouvrant toute la surface de la cornée et située entre les paupières de l'œil gauche. Il est impossible de le déplacer; le toucher est très douloureux (Planche X, Fig. 1).

Sous anesthésie locale on retire le corps étranger et l'on constate que la cornée n'est que légèrement ulcérée alors que la conjonctive paralimbique est déchirée sur toute sa surface. La vue est restée intacte à peine

*) Travail de la Clinique d'Ophtalmologie, l'Hôpital Farabi, Téheran.

1) Professeur d'Ophtalmologie à la Faculté de Médecine de Téheran.

2) Professeur agrégé à la Faculté de Médecine de Téheran.

troublée par l'ulcération superficielle de la cornée (Planche X, Fig. 2). Le septième jour, le malade nous quitte avec un cristallin légèrement cataracté.

Deuxième cas. – M. P. A., âgé de 27 ans, nous consulte le 19 mars 1952 pour une exophtalmie progressive de l'œil gauche survenue depuis quarante-cinq jours environ.

Les mouvements de l'œil sont limités en bas et en dedans. La vision est de 10/10. Le champ visuel est normal et le fond d'œil ne présente aucune altération.

A notre grande surprise, la radiographie révèle un corps étranger de forme allongée (4 cm environ) dirigé du rebord orbitaire inféro-externe vers le sinus maxillaire gauche. Le malade à nouveau interrogé nie avoir eu un accident. On l'opère donc, et on retire par le sinus maxillaire le corps étranger qui n'est autre que la pointe d'un couteau (Planche X, partie droite de la Fig. 3). Le malade confondu avoue qu'il a reçu deux années plus tôt, au cours d'une rixe, un coup de couteau dont il ne s'est jamais plaint de peur d'avoir des ennuisavec la police.

Troisième cas. – M. D.B., 29 ans, ouvrier à la Manufacture d'armes est envoyé dans notre service le 15 mars 1951 après l'accident dont il a été victime à son travail.

La paupière inférieure de l'œil gauche, œdémateuse et sanglante est douloureuse au toucher. En écartant les paupières on voit que la conjonctive bulbaire est congestionnée et présente quelques plaques d'hémorragie. Les mouvements de l'œil sont limités en haut, en bas et en dedans. La cornée, le segment antérieur et le fond d'œil sont normaux. La radiographie montre une énorme masse opaque de 3cm × 8mm située dans la partie inféro-externe de l'orbite et dirigée de la base vers le sommet.

On élargit la porte d'entrée (la plaie de la paupière blessée) et l'on retire le corps étranger (Planche X, partie gauche de la Fig. 3) qui, heureusement pour le malade, n'a pas touché le globe oculaire.

Ainsi, ces trois malades ont eu la chance miraculeuse de conserver leur vision intacte malgré l'importance du corps étranger et la violence du choc dirigé directement sur le globe oculaire.

RÉSUMÉ

Les auteurs présentent trois cas curieux de corps étranger intra-orbitaire (bouton de tiroir, point d'un couteau, partie métallique.



Fig. 1

(Face anterieure)

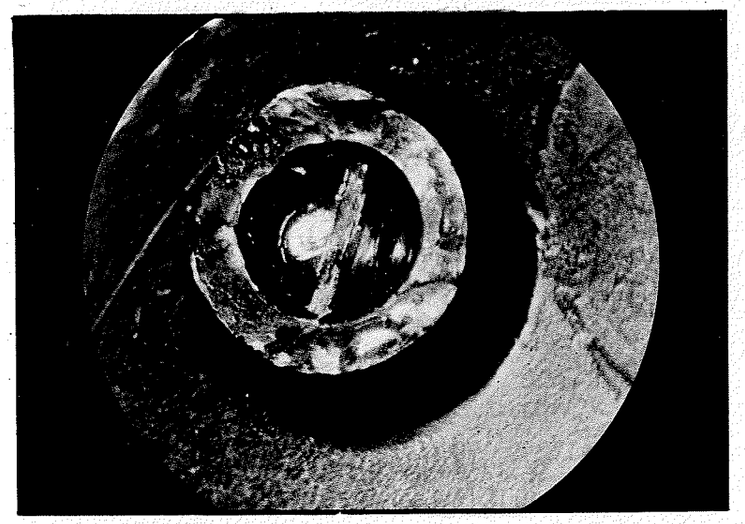

Fig. 2

(Face posterieure)

Clinique Ophtalmologique de la Faculté de Medecine de Teheran
(Hopital Farabi)

Fig. 1

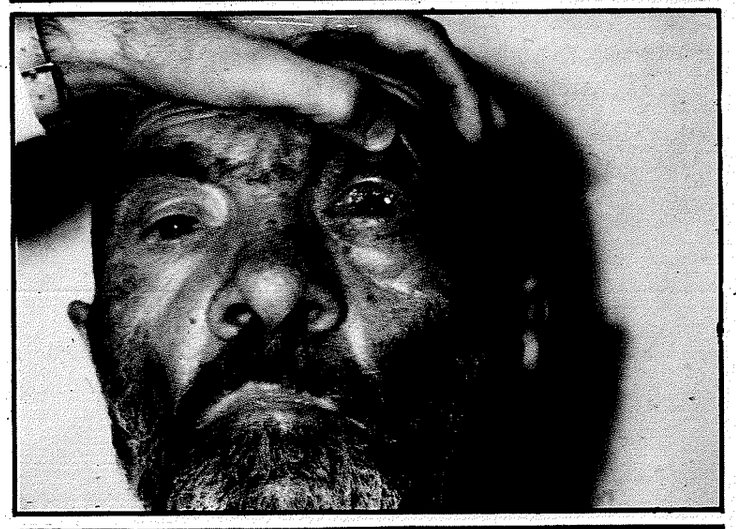

Fig. 2

Fig. 3

d'une arme) qui, malgré la violence du choc et l'importance du corps étranger, les victimes ont pu conserver leur globe oculaire et leur vision intacte.

SUMMARY

The authors report three curious cases of orbital foreign body (the knob of a drawer, the point of a knife and a portion of a metallic weapon) where despite the severity of the shock and the magnitude of the foreign bodies, the eye and the vision remained intact.